Année 1972 *N°*

FACULTE DE MEDECINE DE PARIS

SAINT-ANTOINE

15

THESE
pour le
DOCTORAT EN MEDECINE

(Diplôme d'Etat)

par

Mohamed Habib BEN GUIGA

NE LE 17 AVRIL 1941 A TUNIS

Présentée et soutenue publiquement le *1972*

LA MALADIE DE DUBIN-JOHNSON

A PROPOS DES 4 PREMIERS CAS OBSERVES EN TUNISIE

PRESIDENT : MONSIEUR CAROLI, PROFESSEUR.

Editions de l'AGEMP

8 rue Dante Paris Ve

Année 1972 *N°*

FACULTE DE MEDECINE DE PARIS

SAINT-ANTOINE

THESE
pour le
DOCTORAT EN MEDECINE

(Diplôme d'Etat)

par

Mohamed Habib BEN GUIGA

NE LE 17 AVRIL 1941 A TUNIS

Présentée et soutenue publiquement le *1972*

LA MALADIE DE DUBIN-JOHNSON

A PROPOS DES 4 PREMIERS CAS OBSERVES EN TUNISIE

PRESIDENT : MONSIEUR CAROLI, PROFESSEUR.

Editions de l'AGEMP

8, rue Dante Paris Ve

UNIV.
LEIDEN
BIBL.

1-10-1971

UNIVERSITE PARIS VI

FACULTE DE MEDECINE SAINT-ANTOINE

-:-:-:-:-:-:-:-:-:-:-:-

Professeurs titulaires

-:-:-:-:-:-:-:-

MM.	ANDRE R.	Hématologie
	BRISSAUD H.	Pédiatrie
	BROCARD R.	Médecine
	CAROLI J.	Médecine
	CATINAT J.	Cardiologie
	CERBONNET G.	Chirurgie
	CHERIGIE Ed.	Radiologie
	CHIGOT P.L.	Chirurgie infantile
	CONTAMIN Fr.	Neurologie
	CONTE M.	Médecine
	DAGUET L.	Bactériologie
	DEBRAY J.	Médecine
	FLABEAU F.	Chirurgie
	GERBEAUX J.	Thérapeutique
	GOSSET J.	Chirurgie
MM.	HUGELIN A.	Physiologie
	LAPLANE R.	Pédiatrie
	LE LORIER G.	Obstétrique
	LOEPER J.	Médecine expérimentale - Immunologie
	LOYGUE J.	Chirurgie
	MAROIS M.	Histologie
	MERGER R.	Obstétrique
	MILHAUD G.	Biophysique
	NICK J.	Neurologie
	ORCEL L.	Anatomie pathologique
	PERRAULT M.	Médecine
	POLONOVSKI Cl.	Pédiatrie
	POLONOVSKI J.	Biochimie
	RICHET G.	Néphrologie
	WOLFROMM R.	Médecine

Professeurs sans chaire

-:-:-:-:-:-:-:-

MM.	BRICOUT F.	Bactério-Virologie
	CHALUT J.	Radiologie
Mme	CHAPUT A.	Stomatologie
MM.	DUHAMEL G.	Hématologie
	GIRARD F.	Physiologie
MM.	GOLVAN Y.J.	Parasitologie
	LESTRADET H.	Pédiatrie
	PICARD J.	Biochimie
	ROUX Ch.	Embryologie

.../...

Maîtres de Conférences

-:-:-:-:-:-:-:-

MM.	AKOUN G.	Médecine
	ARDAILLOU R.	Physiologie
	BAUX S.	Chirurgie
	BOURY G.	Chirurgie
	CHEYMOL G.	Pharmacologie
	CHOUARD Cl.	O. R. L.
	CLOAREC M.	Médecine
Mme	COMBRISSON A.	Hématologie
MM.	COSCAS G.	Ophtalmologie
	DAUTRY P.	Chirurgie
	DELIGNE P.	Anesthésiologie
	DOYON D.	Radiologie
	DRY J.	Médecine
	FOUET P.	Thérapeutique
	GAUTIER H.	Physiologie
	GRUNER M.	Chirurgie infantile
	GUILMET Cl.	Anesthésiologie
	GUIRAUDON G.	Anatomie
	HERMAN D.	Médecine
	HUGUET Cl.	Chirurgie
	HUGUIER M.	Chirurgie
MM.	LASFARGUES G.	Pédiatrie
	LAUGIER A.	Radiologie
	LEVY V.G.	Médecine
	MALAFOSSE M.	Chirurgie
	MENSCH B.	Biophysique
	MERY J.Ph.	Néphrologie
Mme	MIGNON Fr.	Néphrologie
MM.	OPOLON J.	Médecine
	PAQUELIN Fr.	O. R. L.
	PIERON R.	Médecine
	PISSARRO B.	Médecine préventive
	POULET J.	Médecine
	RAMPINI Cl.	Biochimie
	RICHARDET J.M.	Pédiatrie
	ROLAND J.	Anatomie pathologique
	SALAT J.	Obstétrique
	SALMON Ch.	Hématologie
	SANTARELLI J.	Obstétrique
	WARGON H.	Médecine expérimentale
	WEINMANN S.	Biochimie

Enseignants Associés

-:-:-:-:-:-:-:-

Professeur Associé	MM.	BLOCH-MICHEL H.	Rhumatologie
M. C. A. Associé		ELIAKIS Em.	Médecine légale

.../...

Enseignants Contractuels

-:-:-:-:-:-:-:-

M. C. A.	M. KIRSCH F.	Physiologie biochimique

Chargés d'Enseignement

-:-:-:-:-:-:-:-

MM.	BENOIST	Rhumatologie	MM.	DUNET	Endocrinologie
	BRUEZIERE	Chirurgie infantile		LOFFREDO	Obstétrique
	CRISTOL	Cardiologie		SALOMON	Rhumatologie

Attachés d'Enseignement

-:-:-:-:-:-:-:-

MM.	CASASSUS	Cardiologie	MM.	HIVET	Chirurgie
	COUVREUR	Thérapeutique		MIGNOT	Neurologie
	DES LAURIERS	Neurologie		SAUVAN	Cardiologie
	GALLOUEDEC	Pneumologie		VANNIER	Pneumologie

Digitized by the Internet Archive
in 2026

https://archive.org/details/IA41547102_0015

A la mémoire de mon père

A ma mère

A ma femme

A mes enfants

A tous les miens

Pour tous leurs sacrifices
en témoignage de mon affection

A Monsieur le Professeur CAROLI

qui a bien voulu me faire l'honneur d'accepter de présider

cette thèse.

Qu'il veuille bien trouver ici le témoignage de ma gratitude

et de mon profond respect.

A mes maîtres

Le Professeur Agrégé J. POULET

Le Professeur F. CONTAMIN

qu'ils veuillent bien trouver ici le témoignage de mon admiration et de mon respectueux attachement.

A Messieurs

le Professeur Agrégé S. MESTIRI

le Professeur Agrégé M. CHELLI

le Docteur N. HADDAD

En témoignage de ma profonde reconnaissance pour tout ce qu'ils m'ont appris.

A tous mes amis les internes de l'Hôpital Ernest Conseil et de l'hôpital Ch. Nicolle de Tunis.

A mon maître le Docteur GAROUI

dans le service duquel ce travail a pu être réalisé.

Qu'il soit assuré de mon admiration et de mon atta-

chement sincère et durable.

A mon maître et ami, le Docteur M. GARGOURI

qui nous inspira ce travail, et qui a bien

voulu compléter notre formation médicale,

qu'il trouve ici toute mon admiration et

mes remerciements.

INTRODUCTION

En 1954, et à quelques mois d'intervalles, DUBIN et JOHNSON d'une part, SPRINZ et NELSON d'autre part, signalaient un syndrôme qui porte désormais les noms des deux premiers et qui est constitué :

- d'un ictère chronique idiopathique familial apparemment isolé comportant certains critères particuliers :
  - . ictère à bilirubine mixte,
  - . existence d'un pigment anormal dans les cellules parenchymateuses donnant au foie une coloration noire,
  - . aucune opacification biliaire possible par les moyens usuels tant en cholécystographie qu'en cholangiographie intra-veineuse.

Depuis, plusieurs précisions furent apportées sans pour autant résoudre complètement la physiopathologie de ce syndrôme.

Nous rapportons dans ce travail les premiers cas observés en Tunisie à notre connaissance.

Nous commencerons par rappeler les caractéristiques dela maladie de DUBIN-JOHNSON.

Puis nous décrirons les cas que nous avons pu réunir.

Puis enfin, nous discutons les conclusions que nous avons pu tirer de ce modeste travail.

PREMIERE PARTIE

LA MALADIE DE DUBIN JOHNSON

A - RAPPEL PHYSIOLOGIQUE DU METABOLISME DE LA BILIRUBINE

1/ Origine de la bilirubine

La principale source de bilirubine libre (80 à 85 %) provient de la dégradation de l'héme des globules rouges circulants au niveau du système réticulo-endothélial (moelle osseuse, rate, foie).

Cette bilirubine est donc conditionnée par la durée de vie des hématies (120 jours en moyenne) 250 mg/jour de bilirubine sont produits pour une quantité d'hémaglobine libérée d'environ 6 g.

Les étapes de la transformation de l'Hb en bilirubine sont encore discutées.

Une plus faible proportion de bilirubine (10 à 20 %) provient :

- soit de la dégradation de certains globules rouges immatures dans la moelle osseuse (érythropoïèse ineffective)
- soit d'une destruction prématurée des érythrocytes après qu'ils aient quitté la moelle osseuse (réticulocytose inefficace)
- soit, elle peut être enfin, d'origine extra-hématopoïtique, il semble en effet, que l'organisme puisse fabriquer de la bilirubine sans passer par le stade de l'hémoglobine (elle serait en partie au moins d'origine hépatique) cette bilirubine est appelée bilirubine précoce.

La bilirubine libre est : lipossoluble, insoluble dans l'eau, sa solubilité plasmatique est due à une liaison à la sérum albumine : chaque mole d'albumine peut fixer deux moles de bilirubine, la quantité de BNC fixée peut être ainsi de 600 à 800 mg/l. D'autres anions organiques peuvent entrer en compétition avec la bilirubine, sulfamides (gantrisine) salicylate, thyroxine et acides gras libres.

Chez les sujets ictériques, la liaison se fait avec l'α globuline.

La BNC est arrêtée par la membrane glomérulaire et n'est donc pas retrouvée dans les urines. Elle ne se retrouve pas dans la bile, elle peut par contre se fixer dans les lipides du tissu nerveux responsable alors du classique ictère nucléaire.

II/ Métabolisme intra-hépatique de la bilirubine :

Par voie sanguine, la bilirubine libre est véhiculée jusqu'au niveau de l'interface : sinusoïde/hépatocyte pour pénétrer dans cette cellule.

Ce passage peut se décomposer en trois phases :

1/ Pénétration dans l'hépatocyte : la bilirubine libre abandonne son support albuminique franchit la paroi du capillaire sinusoïdale, traverse l'espace d Disse et est alors captée par les micro-villosités, cette captation n'est qu'une application de la fonction d'épuration du foie. Notons que l'une des découvertes les plus intéressantes en ce domaine est la mise en évidence par Lévi, Catmaiton et Arias de deux protéines cytoplasmiques (protéines Y et Z) susceptibles de lier la bilirubine la BSP le vert d'indo-cyanine ; les opacifiants bilaires entrent en compétition avec les anions organiques et la bilirubine pour cette liaison.

La protéine Z est à son maximum dès la vie embryonnaire. La protéine Y croit avec l'âge ; ce fait pourrait peut-être rendre compte de l'icète physiologique des nouveaux-nés ictère majoré par la prématurité.

2/ Conjugaison de la bilirubine : la conjugaison se fait selon le schéma suivant :

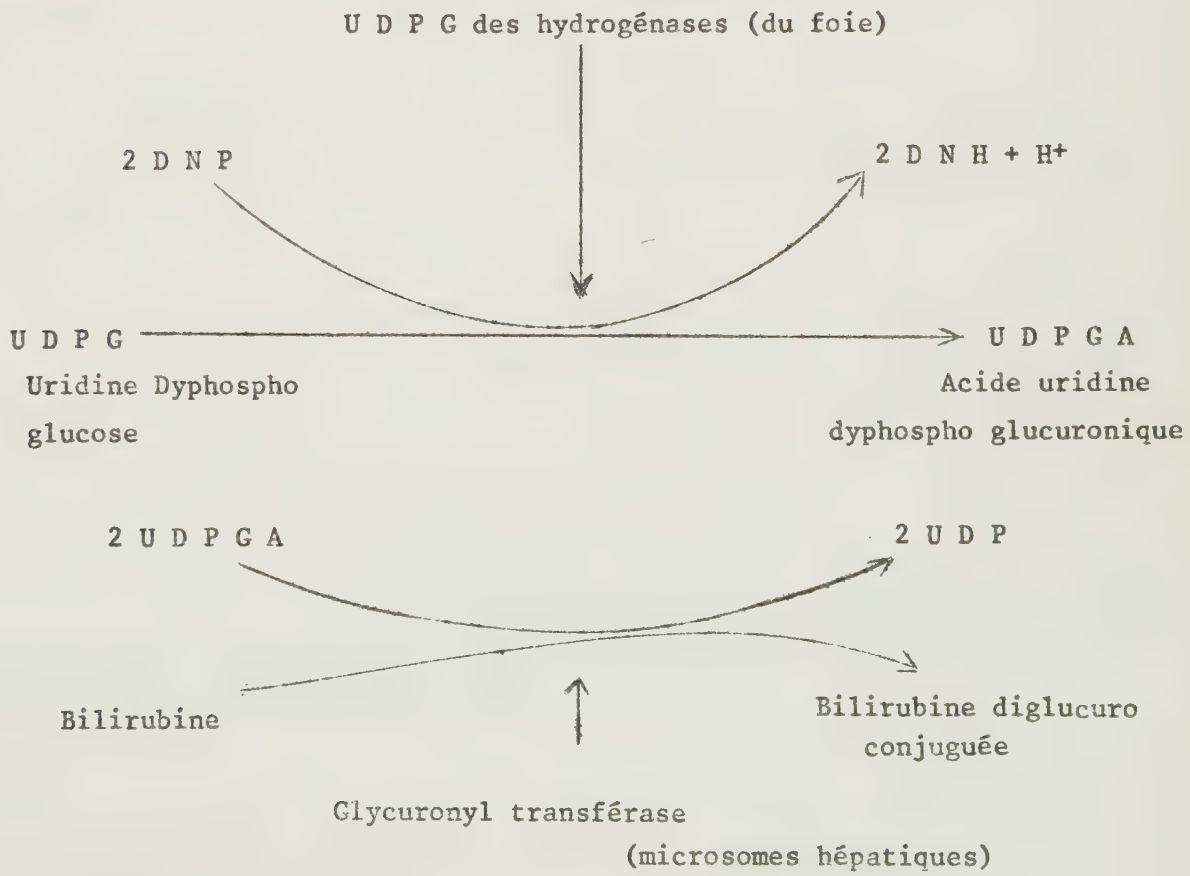

La diglycuroconjugaison est assurée par les microsomes de la cellule hépatique en présence d'un enzyme : la glycuronyl transférase, le radical glycuronyl est fourni par l'acide uridine diphosphoglycuronique. Ce mode de conjugaison ne couvre pas la totalité de la bilirubine puisque 20 % se trouve sous d'autres formes en particulier sulfoconjuguées.

Les androgènes augmentent l'activité de la glycuronyl transférase chez la rate et les oestrogènes la diminue chez le rat. Surtout un certain nombre de drogues dont on sait qu'elles stimulent la formation du réticulum endoplasmique lisse, augmentent la glycoroconjugaison : tels sont les 3,4 benzopyrène, la chloroquine, la pamaquine et surtout le phénobarbital...

Inversement, certaines drogues et composés inhibent la glycoro-conjugaison de la bilirubine ; tels sont la novobiocine, la bunamiodyl (en partie) et certains stéroides dérivés du prégnane, présents en quantité dans le sérum de la femme enceinte. En fait, l'effet inhibiteur de ces stéroides est plus important lorsqu'ils sont eux-mêmes conjugués, et Hargreaves et Lathe se demandent s'ils doivent être assimilés aux substances dites choléphiles (comme BSP, le vert d'endocyanine, la novobiocine, etc..) qui empruntent les mêmes voies d'excrétion dans la bile.

Quoi qu'il en soit, ces modifications de la conjugaison ont une grande importance pratique car elles éclairent certains faits observés en clinique humaine et comportent une incidence thérapeutique.

3/ Excrétion : c'est par le pôle biliaire de l'hépatocyte que la bilirubine conjuguée est éliminée et seule la BC peut être éliminée par ce pôle. On connait encore très mal les processus qui permettent l'élimination de la bilirubine conjuguée dans le canicule biliaire.

Ces trois stades successifs du métabolisme intra-hépatique de la bilirubine sont solidaires et ils se déroulent selon un ordre chronologique immuable. Qu'il y ait un trouble à l'un de ces trois stades, et les étapes ultérieures se trouvent du même coup supprimées.

On peut ainsi le concevoir, sur le plan théorique, plusieurs types de blocage intra-hépatique du métabolisme de la bilirubine :

- un blocage au niveau du pôle vasculaire de l'hépatocyte s'opposant à la pénétration de la bilirubine libre. La conséquence en est inévitablement l'accumulation de la bilirubine libre dans le plasma ;

L'absence de diglycurocenjugaison. Là encore, la cellule gorgée de bili rubine libre qu'elle ne peut éliminer cesse bientôt d'absorber celle qui se présente : il en résulte un ictère à bilirubine libre. Cette situation existe d'ail leurs chez certains rats de race Wistar : dans une lignée et à la suite d'une mutation, ces rats ont un déficit constitutionnel en glycoronyl-transférase. Ils présentent un ictère à bilirubine exclusivement libre : ce sont les classiques rats Gunn :

- Il peut s'agir d'une incapacité de l'hépatocyte à sécréter la bilirubine pourtant normalement conjuguée. Cette situation peut être reproduite en utilisant un corps qui est quelquefois responsable en clinique d'ictère médicamenteux puisqu'il appartient à la série des androgènes. La bilirubine est alors conjuguée en partie au moins mais, ne pouvant plus être éliminée, s'accumule dans la cellule puis reflue dans les vaisseaux provoquant un ictère qui est alors mixte, l'hypervilirubiminémie étant en partie libre et en partie conjuguée.

Nous verrons que dans la maladie de DUBIN-JOHNSON, ces trois types se trouvent représentés.

III/ Elimination de la bilirubine :

La bilirubine excrétée dans l'intestin se trouve transformée en stercobilinogène et en stercobiline qui est éliminé tandis que l'urobilinogène est l'urobiline réabsorbées par la circulation intestinale sont en partie rejetés par l'urine et en partie récupérés par le foie.

DEUXIEME PARTIE

B - MALADIE DUBIN-JOHNSON

I/ Clinique :

La maladie de DUBIN-JOHNSON semble actuellement mieux connue (un peu plus de 200 cas mondiaux peuvent être recensés).

Observée dans les deux sexes avec une légère prédominance masculine.

Parait géographiquement répandue la maladie a été observée dans toutes les races.

Elle survient le plus souvent avant 30 ans avec une moyenne autour de 14 ans ; mais elle se voit de la naissance à la vieillesse. PERREAU et coll. ont rap portés une observation avec apparition du 1er ictère à 71 ans.

Le diagnostic n'est souvent évoqué et confirmé qu'au bout de plusieurs mois voire années d'évolution (3 ans en moyenne dans 3 de nos observations). Il est retrouvé dans 1/3 des cas, la notion de pigmentation ictérique d'étiologie im précise dans la famille de ces malades.

1/ L'ictère : l'ictère chronique intermittent domine le tableau clinique sinon le résume, il est exceptionnellement congénital. Le début peut être soit progressif soit rapide, il évolue avec des rémissions et des rechutes que peuvent déclencher les contraceptifs, les prises d'oestrogène, les interventions chirurgicales, les traumatismes graves et les stress, voire les maladies infectueuses et surtout la grossesse (on a classiquement constaté une action défavorable sur le déroulement de la gestation avec fréquemment des avortements, des enfants morts-nés ou anormaux ; pourtant dans notre expérience, nous n'avons observé aucune de ces complications).

En dehors de ces poussées, la pigmentation est souvent légère, les con jonctives ne sont même pas toujours colorées, le teint est seulement olivâtre, mais il est alors fréquent qu'il n'inquiète ni le médecin, ni l'entourage d'autant que d'autres personnes de la famille ont le même teint coloré ; ceci explique d'ailleurs que ces ictères de type constitutionnel ne soit découvert qu'à la 2e ou 3e décénie ou à l'occasion d'une poussée plus intense.

Cet ictère évoluant par poussées persiste d'une façon indéfinie mais malgré cette durée souvent supérieure à 20 ans, il est parfaitement toléré et ne s'accompagne d'aucun signe de souffrance hépatique même modérée : STEFANOVIC relate dans deux observations sur quatre des lésions de cirrhose ou de sclérose, mais il semble qu'il s'agisse, dans ces cas, d'une association essentiellement fortuites.

2/ Les signes fonctionnels :

L'ictère s'accompagne d'une façon inconstante d'asthénie plus ou moins marquée, de troubles digestifs sans spécificité : anorexie, dyspepsie, constipation modérée plus fréquemment que de diarrhée.

L'abdomen peut être douloureux d'une façon diffuse plus électivement à l'hypochondre droit, douleur sourde mais parfois quoique rarement, pouvant prendre l'allure de véritable colique hépatique.

Prurit céphalée et fièvre sont beaucoup moins fréquents.

3/ Les signes physiques :

L'examen physique de l'abdomen est pauvre. Soit abdomen souple, soit abdomen sensible essentiellement au niveau de l'hypochondre droit.

Le foie est souvent mais non toujours augmenté de volume, cette hépatomégalie est modérée, régulière, lisse sensible.

La splénomégalie est exceptionnelle. Dans la moitié des cas, les urines sont foncées, par contre, une fois sur dix seulement, les selles sont décolorées.

Malgré cet ictère chronique et contrairement aux ictères par hémolyse, il ne semble pas y avoir de lithiase pigmentaire. Les porteurs de DUBIN JOHNSON présentent la même incidence lithiasique vésiculaire que la population normale.

II/ BIOLOGIE

1/ Rétention biliaire : le syndrôme de rétention biliaire est patent, mais cette hyper)bilirubinémie modérée est d'intensité variable entre 30 et 60 mg/l, elle peut atteindre des chiffres plus importants jusqu'à 200 mg/l.

Cette hyperbilirubinémie est faite pour une part importante de bilirubine directe, la bilirubine libre est soit normale, soit modérément augmentée ; telles sont du moins les constations de notre propre expérience. Nous avons, par contre, relevé dans une revue de la littérature que la forme libre

pouvait varier de 10 à 75 % de la bilirubine totale ; mieux encore, chez le même malade, la bilirubine libre peut varier à des dosages successifs du simple au triple et plus du total.

La bilirubine totale augmente d'une façon importante mais transitoire (jusqu'à 500 mg/l) après tout acte chirurgical portant sur l'arbre biliaire.

L'étude chromatographique montre dans le sérum du pigment I (BL + BC) et du pigment II (B C) il n'y a pas de déficience en acide uridine diphos phoglyro-conjugué ni en transférase glycuronique.

Les phosphotases alcacines sont parfois légèrement supérieur à la normale.

2/ Les épreuves d'exploration hépato-cellulaires : sont toutes rigoureusement normales :

- cholestérol estérifié et total normaux
- lipides totaux et taux de prothrombine notamment sont dans les limites de la normale.

3/ Le syndrome de cytolyse : n'existe pas
Transaminases et O.C.T. ont des valeurs normales

4/ Le syndrome d'inflammation mésenchymateuse est absent.

5/ Examens hémotologiques étant donné qu'il s'agit dans le DUBIN-JOHNSON d'un ictère à bilirubine mixte avec parfois une part importante de bilirubine libre, il faut éliminer en toute sécurité un syndrome hémolytique et l'on s'assure ainsi que anémie et fragilité globulaire anormale sont absentes.

L'électrophorèse de l'hémoglobine est normale. Il n'existe pas de signes de régénérations. Enfin, il n'y a pas d'agglutirines anormales dans le sérum et la durée de vie des hématies marquées au chrome radioactif est normale.

Mais à ce tableau, jusqu'ici peu spécifique, et qui par certains de ces caractères pourrait évoquer un ictère rétentionnel de type mécanique, trois constatations procurent une indiscutable individualité clinique, ce sont :

- les anomalies très particulières de l'élimination de la BSP
- l'impossibilité d'obtenir une opacification satisfaisante des voies biliaires en l'absence de lithiase.
- enfin, l'envahissement du foie par un pigment noir très caractéristique.

6/ Etude de l'épuration de la Bromo-Sulfo-Phtatenie (BSP)

Sans être pathognomonique, l'étude de l'épuration plasmatique de la BSP pratiquée selon la technique proposée par NYS et CAROLI (injection IV de 270 mg de BSP et dosage du colorant dans le sérum à la fois 10e, 30e, 75e ; et 120e minutes) est très évocatrice.

En effet, l'étude de cette épuration montre après une croissance assez rapide initiale du taux sanguin de la BSP (celle-ci passe par un minimum entre la 30e et la 45e minute) une allure ascendante de la courbe. La 2e pente P_2 a une valeur de sens contraire à celle de P_1. Notons que dans les 45e premières minutes, la BSP peut être retenue d'une façon plus ou moins importante.

L'étude chromatographique montre que cette remontée correspond au passage dans le sang de fractions transformées de BSP qui est l'expression de la libération tissulaire du colorant préalablement fixé.

Cette BSP conjuguée remise en circulation est la traduction d'une phénomène de régurgitation par la cellule hépatique, comme la bilirubine, la BSP bien que conjuguée ne pouvant être éliminée qu'en quantité insuffisante dans le canicule biliaire reflué dans le lit veineux.

L'épuration complète s'effectue au bout de 4 heures environ.

Cette courbe d'épuration est constante d'un examen à l'autre.

L'épuration du vert d'indocyamine est pour beaucoup d'auteurs (CAROLI entre autres) normale.

III/ Examens radiologiques

La radio de l'hypochondre droit sans préparation élimine la lithiase opaque aux rayons X.

Mais surtout en dépit de tentatives répétées d'opacification des voies biliaires en dehors des poussées ictériques tant par voie orale que par voie intra-veineuse se sont soldés par des échecs, il n'y a aucune opacification des canaux biliaires en cholaugiographie I.V. même à des contrôles tardifs (jusqu'à 12 heures) : on parle trop rapidement de vésicule exclue par les deux voies d'où la sanction thérapeutique logique qui en découle, la chirurgie pour ablation de la vésicule, qui évidemment se trouve indemne de toute lithiase. Cette non opacification est facile à comprendre puisque les opacifiants biliaires comme la bilirubine et la BSP doivent être conjugués avant d'être éliminés.

L'importance de cette non-opacification est variable dans quelques cas, certains auteurs (et notre propre expérience le confirme) ont pu obtenir une faible opacification des voies biliaires.

Par ailleurs, toutes les fois qu'une laparotomie a été faite chez des malades atteints de DUBIN-JOHNSON, l'opacification transvésiculaire montre un arbre biliaire tout à fait normal.

IV Anatomie Pathologie :

Les deux caractères essentiels de la maladie sont objectives facilement par la laparoscopie et la biopsie du foie .

1) LAPAROSCOPIE : Il est important comme le souligne Caroli d'insister sur le caractère fondamental de la laparoscopie pour le diagnostic de l'ictère de DUBIN JOHNSON;"tout ictère qui n'a pas fait la preuve exacte de son étiologie doit être soumis à laparoscopie " ; cet examen entre des mains entraînées est facile, ou ne le fera qu'après avoir contrôlé le taux de prothrombine .

L'aspect de la glande hépatique est souvent caractéristique: le volume du foie peut être légèrement augmenté de volume, sa morphologie , sa consistance ne sont pas modifiés, mais la couleur de la glande est franchement anormale : elle est très foncée , noir anthracite avec des reflets ardoisés, verdâtres ou bleutés, c'est le classique " black liver jaundice" . Cette coloration intéresse la totalité du foie. Il arrive exceptionnellement que la rate soit également noire comme dans l'une des observations de CAROLI.

Cet aspect ne s'observe jamais en dehors de la maladie de DUBIN JOHNSON il faut noter cependant que l'inténsité de la coloration est inégale selon les malades et si dans la majorité des cas elle impose le diagnostic elle peut dans d'autres cas ne pas emporter la conviction.

La laparoscopie permet de vérifier l'intégrité de la vésicule et du péritoine .

2) BIOPSIE : le fragment hépatique retiré soit par biopsie chirurgicale soit par ponction biopsie à l'aiguille, est particulièrement évocateur, sa couleur noire est frappante et très suggestive .

a-) Histologie

- au microscope optique : l'architecture hépatique est pratiquement normale, l'hépatocyte est de morphologie normale, mais le cytoplasme de la plupart de ces cellules montre la lésion essentielle de la maladie DUBIN JOHNSON

la présence d'un pigment brun en amas ou en granulations situé dans les hépatocytes principalement dans les régions centro-lobulaires;. Ce pigment a été mis en évidence mais de façon beaucoup plus rare dans les cellules de Kupffer .

Il n'existe par ailleurs ni fibrose intra lobulaire ni altération de la trame recticulinique, un discret infiltrat inflammatoire des espaces portes n'est pas exceptionnel .

- au microscope electroniquê : On constate d'une façon fréquente mais non constante (OPPERMANN et COLL) que le recticulum lisse est beaucoup plus développé que normalement dans la plupart des hépatocytes, leur conférant un aspect très clair. Certaines vésicules lisses sont dilatées et contiennent un matériel floconneux .

Cette prolifération, bien que non spécifique prend un degré d'extension assez caractéristique. Les mitochondries sont nombreuses montrant une matrice dense, les crêtes endomitochondriales sont très mal visibles et il est parfois difficile de distinguer une mitochondrie d'un autre organite cellulaire de même taille. Certaines paraissent turgescentes et irrégulières. On ne peut éliminer un artefact expliquant ces anomalies . Des altériations fréquentes du pôle vasculaire des hépatocytes et de l'espace de Disse sont notées,les microvillosités des hépatocytes sont, en effet, souvent raréfiés la membrane basale difficile à distinguer par endroit devient presque linéaire.

L'espace de DISSE est parfois élargi et surtout contient les débris cellulaires à aspect poussiéreux et des organites cellulaires. Mitochondries, éléments du réticulum lisse ou granulaire- qui"flottent " librement dans l'espace .

On rencontre également dans l'espace de DISSE quelques fibres de réticuline et plus souvent de petites fibres de collagène groupées en amas et comme invaginées dans un recessus du pôle vasculaire de l'hépatocyte .

L'endothélium vasculaire, les cellules Kupffer, les capillicules biliaires sont normaux. Le pigement est centrolobulaire et localisé essentiellement au niveau des hépatocytes . L'étude de ce pigment anormal a été le centre d'intérêt de tous les auteurs .

Jusqu'en 1960, la plupart des auteurs s'accordaient pour penser que ce pigment est d'origine lipofus chinique. Nezeloff en 1959 écrivait : " ces propriétés trictoriels (du pigment) permettent de distinguer ce pigment des pigments biliaires mélaniques et caracténoiques et de le ranger dans le vaste groupe des chromo-lipoïdes et plus particulièrement dans celui des lipo-

fuschines, pigments constitués d'une matrice protéique et de chaînes plus ou moins polymérisées d'acides gras non saturés possédant à la fois des groupes acides et réducteurs libres " .

En 1960, CAROLI et COLL dans un cas privilégié de maladie de DUBIN JOHNSON où la rate aussi était noire procédent à l'étude très poussée de ce pigment . Ils constatent tout d'abord l'existence de 2 types de pigments : le pigment I facilement visible , se présente sous la forme de graines de 1 à 2µ de couleur brunâtre ; le pigment II très fin àla limite de la visibilité sans localisation spécifique très disséminé , ce pigment est brun noirafre,il est très rare dans les cellules de Kupffler. Il ne s'agit ni d'un pigment biliaire ni de fer .

L'étude histochimique systématique a permis d'affirmer que :

" Le pigment anormal intra-hépatocytaire n'est pas de nature lipidique la soudonophilie positive du pigment I conduit à penser qu'un constituant lipidique ou lipioprotéique lui est probablement associé . La pigmentation anormale n'est pas lipofuschinique .

Elle n'est pas non plus glycogénique ou mucopolysaccharidique .

La pigmentation anormale contient-elle de la mélanine ? Ces grains de type II réagissent comme les mélanines en prenant le Bleu de méthylène, elles réagissent de même vis-à-vis du bleu de Nil " .

C ette hypothèse est enfin vérifiée en recherchant sur les coupes la présence de substrat initial; le plus important de la mélanogénèse à savoir la tyrosine par la réaction de Millon et l'action de la tyr osiniase .

Par contre, la réaction à l' Indol d'EHRLICH est négative bien que le noyau indol se trouve dans la molécule de mélanine .

En 1965, au colloque de l' Hôpital Saint Antoine Coppo et Coll précisent que :

" 1) Le pigment indéterminé existe en amas polym rphes

2) Le cytoplasme des hépatocytes apparaît pauvre en ultrastructures différenciées .

3) Les mitochondries présentent quelques aspects de souffrance: en particulier,polymorphisme et mitochondries géantes .

4) Le recticulum endoplasmique paraît peu représenté dans sa forme granuleuse, tandis qu'il est très développé sous forme lisse avec des aspects d'hyperplasie véritable .

5) Les grains de pigment apparaissent diversement denses et affectent deux types différents , qui peuvent être présents

dans des structures séparées, ou bien coexister comme superposés dans la même structure .

6) Les petits grains de pigment semblent posséder une double membrane ; ils contiennent une zone astructurale beaucoup moins dense et semblent sans doute contenus à l'intérieur des lysosomes. On sait que les lysosomes sont des structures à activité enzymatique surtout hydrolitique. L'activité phosphatasique acide est typiquement celle des lysosomes .

7) L'étude au microscope électronique fait retenir comme improbable la nature lipofuchsinique du pigment indéterminé,qui semblerait plutôt de nature mélanique, mais avec les caractères d'une mélanine anormale. La densité du matériel pigmentaire n'est pas modifiée par les colorants électroniques

8) Un abondant matériel glanuliforme diffus est disposé autour des vésicules du recticulum lisse .

9) Sur des coupes semi-fines contigües, un tel matériel granuleux diffus apparaît Schiff positif . D'après la coloration au plomb; il s'agit vraisemblablement de glycogène , mais structuré en agrégats divers et plus irréguliers par comparaison avec l'aspect du glycogène des biopsies hépatiques normales .

10)Les ductules biliaires observés après inclusion dans le méthacrylate présentent des aspects tout à fait normaux .

Au total, il y a surtout deux conclusions intéressantes :

1) le pigment présente deux types différents, comme s'il s'agissait de degrés divers d'élaboration et il est recueilli dans les lysosomes ;

2) le cytoplasme présente des signes de souffrances non spécifiques et d'altération structurale avec hyperplasie du réticulum lisse, mitochondries quelquefois géantes glycogène abondant, mais avec des aspects d'agrégation apparemment anormaux " .

En ce qui concerne la mélanie, on sait qu'elle peut avoir deux origines :

VOIE I	VOIE II
Tyrosine	Adrénaline
↓	↓
Dopa	Adrénochrome
↓	↓
Dopachrome	Mélanine
↓	
Mélanine	

La mélanine obtenue par la voie I est un polymère du dopachrome, celle obtenue par la voie II est un polymère de l'adrénochrome .

La mélanine de DUBIN JOHNSON n'est pas d'origine tyrosinique, c'est en réalité un dérivé de l'adrénaline , alors que la mélanine du mélanosarcome dérive du dopa .

Enfin, plus près de nous en 1971, OPPERMANN et COLL (déjà cité) dans un cas de DUBIN JOHNSON chez un malade de I7 ans, retrouvent les 2 anomalies les plus évidentes et les plus caractéristiques touchant les hépatocytes :
-l'accumulation de corps denses hétérogènes dans le cytoplasme et une prolifération du réticulum cytoplasmique sous sa forme lisse ou degranulée . Leur étude au microscope électronique de ce pigment les fait penaher pour sa nature lipofuschimique. Néanmoins, les travaux de Caroli (en faveur d'une origine mélanique anormale du pigment intra-hépatocytaire) ont reçu deux confirmations de poids .

1) Présence chez certains malades porteurs de DUBIN JOHNSON d'une mélanurie, mélanurie présentant les mêmes caractères biochimiques que la mélanine découverte dans le foie .

2) Surtout les travaux d' ARIAS sur le mouton Corriédale, ces moutons présentent une photo-sensibilité à l'exposition au soleil, dûe à un défaut d'excrétion de la phylloerythyne porphirinedérivée de la chorophylle. Ces moutons ont par ailleurs un foie noir comme dans le DUBIN JOHNSON avec hyperbilirubinémie directe , vésicule non opacifiée et retention anormale de la B S P, les constatations histochimiques et specyrographiques du pigment se sont révélées comparables à celle de l'homme .

Les travaux d'ARIAS sur l'incorporation d"épinéphrine marquée permettent de constater,entre autre, que le pigment N'EST PAS LA CAUSE ,MAIS

LE TEMOIN DU TROUBLE d'EXCRETION dans la maladie .

Les moutons nouveau-nés possèdent le trouble d'excrétion de la bilirubine mais le pigment n'apparaît qu'au bout de 6 mois environ.

De même lorsqu'un patient atteint de DUBIN JOHNSON fait une hépatite et que son foie régénère,la pigmentation ne réapparait qu'au bout de 5 à 6 mois . Autrement l'intensité de la surcharge pigmentaire reste immuable chez le même sujet à des années d'intervalle .

Au terme de ce survol force nous est de constater que la nature de ce pigment (qui est le témoin le plus fidèle dans la maladie de DUBIN JOHNSON) est encore controversée l'étude ultrastructurale ne permet pas de résoudre complètement les problèmes soulevés par l'histochimie .

En fait, beaucoup pensent qu'il faut sans doute dissocier dans la ma maladie de DUBIN JOHNSON, deux types possibles de pigments : mélanine et pigment voisin des lipofuschines (école lyonnaise) .

V- PHYSIOPATHOLOGIE :

Deux problèmes sont à considérer :

- le trouble de la secrétion de la bilirubine conjuguée et la signification de la surcharge pigmentaire .

Le sens du défaut de sécrétion de la bilirubine conjuguée, trouble fondamental du syndrome de DUBIN JOHNSON, reste hypothétique. L'étude ultra strycturale n'est ici d'aucun secours, le microscope électronique ne révèle aucune altération des organites cellulaires susceptibles d'expliquer le trouble de la secrétion biliaire, il a montré l'absence de dépôt biliaire intra-capilliculaires .

Les signes de cholostase intra-hépatocytaires ne sont pas évidents.

Quant au transfert intra-hépatocytaires de la bilirubine libre ou conjuguée, même à des doses importantes, il n'entraîne aucune modification intra microscopique chez le rat normal ni chez le rat GUNN atteint de déficit en glycuronyl transférase (GAUTHIER) Par ailleurs, il est certain que ce transfert n'utilise pas les lysosomes. Reste les modifications du recticulum endoplasmique (OPPERMANN) leur réalité , une fois confirmée d'une façon formelle, pourrait aider à la clarification de la physio pathologie dE DUBIN JOHNSON .

La signification du pigment si précieux pour le diagnostic de la maladie de DUBIN JOHNSON, semble plus facile à comprendre et nous l'avons

déjà dit, le pigment est un simple témoin contingent et peut être même non obligatoire des perturbations des voies métaboliques cellulaires secondaires au défaut d'excrétion de la bilirubine conjuguée . Les pigments représentent des lysosomes secondaires affectés d'un rôle de (nettoyage) cellulaire .

VI- HEREDITE .

La majorité des auteurs s'accordent actuellement pour estimer que la maladie DUBIN JOHNSON se transmet par gène autoqomique dominant, mais les travaux de Butt à la Mayo Clinic, qui a étudié une famille comportant 258 membres, concluent qu'il existe de considérables variations dans l'expression de cette transmission, et,par conséquent, qu'il est extrêmement difficile actuellement de se faire une réelle opinion .

VII - DIAGNOSTIC DIFFERENTIEL :

Le diagnostic differentiel de la maladie de DUBIN JOHNSON fait passer en revue les diagnostics des ictères à bilirubine libre .

1) Les hyperbilirubinémies libres isolées .

Il s'agit d'ictères à urines de coloration normale et ne contenant pas de bilirubine .

A) Ictères par excès de production de bilirubine libre :

a) hyperbilirubinémie tardive : l'ensemble des ictères hémolitiques ,

b) l'hyperbilirubinémie précoce :

- ictère de la thalassémie,
- ictère de certaines porphyries
- ictère de la maladie de Biermer,
- certains ictères familiaux décrits par Israels sous le nom de " Shunt hyperbilirubinemia " : il s'agit d'ictères chez des sujets dont certains ont présenté une anémie hémolytique guérie par une splénectomie; bien que la durée de vie des hématies soit alors normale,la bilirubinémie reste élevée .

B) Ictère par défaut d'élimination de la bilirubine libre :

a) par diminution ou inhibition de la glucoronyl transférase hépatique . Il s'agit :

- de l'ictère physiologique du nouveau-né par immaturité hépatique

- de l'ictère du nyxoedème congénital par immaturité transitoire de la glycuro conjugaison.
- de l'ictère néonatal dû à une inhibition de la glucoronyl-transférase par un stéroide contenu dans le lait maternel, c'est la " Breast milk jaundice " .
- de l'hyperbilirubinémie familiale transitoire avec mise en évidence dans le sérum maternel au deuxième trimestre de la grossesse , d'une substance inhibant la glycurocombinaison in vitro ,
- de certains ictères de la novobiocine qui peut inhiber l'enzyme de même que certains opacifiants biliaires ,
- de certains cas de maladie de Gilbert en rapport avec une carence g génétique en glycuronyl transférase et à un degré supérieur,
- de l'ictère de Crigler-Najjar (nous y reviendrons)

b) Sans déficit en glycuronyl-transférase :

- certains ictères hépatitiques dont l'hyper-bilirubinémie post-hépatique de Kalk,
- certains ictères accompagnant la sténose hypertrophique de pylore. Leur mécanisme est encore inexpliqué. S'agirait-il d'un désordre métabolique provoqué par les vomissements, d'un retentissement sur la glycuro-combinaison ou d'une compression portale ?

D'autres cas de maladie de Gilbert sur laquelle nous reviendrons.

2) L'hyperbilirubinémie mixte :

1) Nous éliminerons de ce groupe les hyperbilirubinémies mixtes où la bilirubine mixte représente moins de 30 % de la bilirubine totale; il s'agit des ictères par rétention qu'elle soit de nature hépatique ou mécanique et d'un quart des ictères des cirrhoses, de même que les ictères hémolytiques avec une bile épaisse dans le cholédoque et régurgitations surajoutées de bilirubine conjuguée .

2) Les hyperbilirubinémies libres supérieures à 30 % :

- les 3/4 des ictères des cirrhoses,
- l'ictère familial de Stranski qui se caractérise par une absence de bilirubinurie malgré une élévation de la bilirubine conjuguée plasmatique. Il faut pour l'expliquer admettre une double défaillance rénale et hépatique de l'excrétion du pigment conjugué .
- la cholostase intra-hépatique récidivante bénigne individualisée en 1959 par Summershill et Walshe .

Darnis et ses collaborateurs en ont fait en 1966 une revue détaillée : il s'agit d'une affection bénigne se traduisant par un ictère à rechutes de type rétentionnel avec selles décolorées et troubles de "petites insuffisances hépatiques".

Sur le plan biologique, au cours des poussées, il y a une élévation des deux bilirubines et des signes discrets d'insuffisance hépato-cellulaire.

Enfin sur le plan histologique, on a décrit des signes de cholostase intra-hépatique non spécifique.

Aucune étiologie n'a été retrouvée. Son début dans l'enfance ou l'adolescence ainsi que la découverte de formes familiales font suspecter une origine génétique.

Nous reviendrons pour terminer sur la maladie de Gilbert et le Syndrome de Crigler-Najjar.

Ce syndrome décrit en 1901 par Gilbert et Lereboullet, se manifeste sur le plan clinique par un seul et unique signe, qui est un ictère extrêmement discret, d'évolution chronique, avec d'éventuelles recrudescences paroxystiques.

Il s'y associe, sans que l'on puisse l'expliquer, des signes dits de la "petite insuffisance hépatique" : céphalées, intolérance aux graisses, sensibilité de l'hypocondre droit, asthénie.

Les urines et les selles sont toujours normales.

L'évolution est bénigne.

Sur le plan biologique, la bilirubinémie qui ne contient que la forme libre, atteint des taux plus ou moins élevés. Toutes les autres épreuves sont rigoureusement normales.

Les recherches actuelles permettent de mettre en évidence dans certains cas une réduction de la capacité de glycurocombinaison du salicylate et des dérivés de la cortisone. En fait, la preuve directe de déficit en glycuronyl transférase ne peut être fournie que par la mesure de l'activité enzymatique du broyat de foie.

Radiologiquement, l'opacification des voies biliaires se fait normalement aussi bien par os que par voie intraveineuse.

Enfin sur le plan histologique en microscopie optique, l'histologie hépatique est strictement normale.

En microscopie électronique, les auteurs ont recherché s'il existait une anomalie du pôle vasculaire de l'hépatocyte qui puisse avoir une signification pathogénique de la maladie de Gilbert à contenu enzymatique normal. Palmatte et Simon ont ainsi décrit des altérations des hépatocytes au niveau de leur pôle vasculaire avec irrégularité des microvillosités, interruption des membranes, comblement

des espaces de Disse par du matériel cytoplasmique. Néanmoins, Peronnat a retrouvé les mêmes lésions, moins accusées, dans un cas de maladie de Gilbert à insuffisance enzymatique.

Cette cholémie familiale a une origine génétique et se transmet suivant un mode mendélien dominant.

En raison des similitudes existant entre la maladie de Gilbert et le syndrome de Crigler-Najjar, qui ne s'observe que chez les nourrissons, similitudes pathogéniques puisque le syndrome est interprété comme étant dû à un déficit majeur en glycuronyl-transférase, certains auteurs ont rapproché ces deux maladies formant de la maladie de Gilbert l'expression hétérozygote bénigne et tardive et du syndrome de Crigler-Najjar la forme homozygote grave et précoce.

Il semble exister à la maladie de DUBIN-JOHNSON une forme clinique très particulière : le syndrome de Rotor, Manahan et Florentin.

Cette affection est cliniquement voisine de celle du DUBIN-JOHNSON avec cependant une bilirubinémie souvent plus élevée. Classiquement, elle s'en distingue essentiellement par l'absence de pigment au niveau des hépatocytes.

En outre, si, dans la maladie de DUBIN-JOHSON, le caractère familial est inconstant il est permanent dans le syndrome de Rotor.

Les études électroniques ont récemment permis de démontrer que Rotor et Dubin-Johnson pouvaient être considérés comme des degrés différents d'un même syndrome :

- déjà en microscopie optique, Arias a rencontré dans une même famille des sujets ictériques avec pigment et d'autres sans pigment ;
- Deussendre a décrit pour sa part des granules visibles au microscope électronique et invisibles au microscope optique : ces granules sont extrêmement proches de la maladie de DUBIN-JOHNSON.
- ainsi certains aspects de type Rotor au microscope optique seraient peut être de type DUBIN-JOHNSON au microscope électronique : il faudrait pour pouvoir l'affirmer, être certain de l'analogie des granules rencontrés . Il n'est pas possible pour le moment de dire si ces différences sont purement quantitatives ou qualitatives.

VIII/ TRAITEMENT

Une fois le diagnostic de maladie de DUBIN-JOHNSON affirmé, la seule attitude thérapeutique correcte est l'obstention.

On doit pleinement rassurer le malade quant à l'origine de ses troubles et surtout contre indiquer toute intervention chirurgicale inutile sur l'arbre biliaire.

c'est en effet le bénéfice le plus grand que doit retirer le malade, l'économie d'un acte opératoire sans raison.

Il n'est pas malheureusement rare de voir des malades porteur d'un DUBIN JOHNSON opérés et parfois même d'une façon itérative.

Il est évident que ces malades se comportent comme la population normale vis-à-vis de la pathologie tant médicale que chirurgicale.

Nous avons déjà évoqué l'association DUBIN-JOHNSON et lithiase vésiculaire son incidence est grossièrement la même (10 % environ) que dans la population normale.

Nous insisterons plus loin sur d'autres associations qui comportent des enseignements intéressants.

CAS N° 1

Madame REBH H... 26 ans, est hospitalisée pour la première fois dans le service en Mars 1969 pour ictère.

Mère de trois enfants sans aucun antécédant chirurgical, cette malade a présenté sur le plan médical :

- en 1961 : une fausse couche spontanée sans ictère
- en 1963 au 4e mois de la deuxième grossesse (menée à terme) apparition d'un ictère jusqu'à l'accouchement.
- en 1965 nouvel épisode ictérique, en dehors de toute grossesse, de durée indéterminée (traité en ambulatoire).
- en 1966 toujours au 4e mois de la grossesse (menée à terme) nouvelle poussée ictérique qui durera pendant toute la gestation.
- de nouveau en mars 1969 nouvelle poussée ictérique au 4e mois de la 4e grossesse :

C'est alors que la malade se fait hospitalisée car l'ictère s'accompagne à ce moment d'une asthénie importante.

A son admission, la malade présente, en même temps que l'asthénie et l'ictère franc cutanéo-muqueux :

- une température variant entre 36°5 - 38°
- un hypochondre droit très sensible à la palpation.
- des urines foncées, des selles de coloration normale

L'abdomen en dehors de l'hypochondre droit est souple, la rate n'est pas perçue ; il n'y a pas de prurit.

La tension artérielle est à 11/6

Le reste de l'examen est par ailleurs normal on note cependant un souffle systolique manifestement anorganique.

La malade nous signale que sa soeur aînée présente la même symtomatologie ictérique.

Sur le plan biologique :

- groupe sanguin O Rh - B W - Urée 0,20 g par litre, glycémie 0,88 g/l
- VS 1e heure 96 m/m
  2e heure 125m/m

La numération formule sanguine :

- hématies 2 700 000 m/m3
- polynucléaires 5 100 m/m3

. neutro 69 %

. éosino 3 %

. baso 1 %

- lymphocytes 16 %
- monocytes 11 %
- plaquettes 370 000 m/m3.

La bilirubine totale est à 76 mg/l.

Phosphotases alcalines 2,62 U.B.

Cholestérol 2,30 g/l dont 1,40 g/l de cholestérol estérifié

Taux de prothrombine 68 %

Protides totaux 65,40 g/l avec électrophorèse sur papier normale

. albumine 56,5 %

. alpha 1 3,5 %

. alpha 2 9 %

. beta 11 %

. gamma 20 %

Chez cette malade qui est très anémiée l'hématochrite est à 30 % et l'HB à 7,9 g/l.

Dans les urines : albumine et sucre sont absents.

Devant ce tableau associant un ictère à rechute et une anémie sévère, on pense à un syndrome hémolytique ; mais la morphologie et la résistance des globules rouges sont normales, il en est de même de l'électrophorèse de l'hémoglobine ce qui nous fait évidemment rejeter les diagnostics d'hémolyse.

On pense alors à un ictère (d'origine hépatique) les transaminases sont :

. S G O T 200 U/cc

. S G P T 290 U/cc

Réaction de Mac LAGAN : 5 U Vernes

HANGER 0

Réaction de gros 1,80 ml

On laisse sortir la malade au bout d'un mois d'hospitalisation avec toujours une bilirubine totale à 60 mg/l dont 45 mg de bilirubine directe et 15 mg indirecte La malade est revue deux ans plus tard en consultation externe du service pour une nouvelle poussée ictérique.

Bilirubine totale 37 mg/l

D 27

Ind 10 mg/l

Pendant 2 mois, cette malade sera mise à des traitements aussi variés qu'inefficace, on décide alors de réhospitaliser la malade pour une laparoscopie qui permettra de faire le diagnostic.

A son entrée, la malade présente un ictère modéré essentiellement muqueux ; l'abdomen est souple la rate n'est pas perçue le foie déborde de deux travers de doigt, il est à peine sensible, le reste de l'examen est normal en dehors d'une constipation modérée.

Le bilan biologique est strictement normal : entre autre la numération formule sanguine :

- G. B. 8 000 mm3
- G. R. 3 900 000 mm3

POLYNUCLEAIRES :

- neutro 64 %
- éosino 1 %
- baso 0 %

LYMPHOCYTES 32 %

MONOCYTES 3 %

Les tests hépatiques sont normaux, par contre la bilirubine totale :

- totale 26 mg/l
- directe 14 mg/l
- indirecte 12 mg/l

La laparoscopie faite par le docteur GARGOURI montre que :

"le foie est légèrement augmenté de volume, son bord est mousse, sa surface est lisse, sa couleur noire verdâtre de cholostase

la vésicule est normale blanc-bleuté

le ligament rond est normal

le péritoine est normal

la rate n'a pas été vue".

En conclusion : foie le cholostase sans être très hypertrophique, vésicule normale, il s'agit soit d'une hépatite cholostasique, soit d'un ictère à pigment noir comme la maladie de DUBIN-JOHNSON.

Une ponction biopsique du foie a été faite à l'aiguille de MENGHINI".

La biopsie du foie a été examinée par le docteur KAMMOUN :

"les fragments hépatiques examinés montrent une surcharge diffuse des hépatocytes par les granulations fines de pigment brunâtre. Les espaces portes présentent de plus une fibrose discrète infiltrée d'élements inflammatoires. Ces granulations ne prennent pas les colorants du fer.

On ne note pas de thrombi-biliaire.

Ces images histologiques cadrent bien avec le diagnostic de maladie de DUBIN JOHNSON.

Absence de signe histologique de la malignité.

Une épreuve d'épuration de la B S P a été faite selon la méthode pronée par CAROLI, le résultat est très suggestif :

15'	20 %
45'	15 %
90'	35 %
135'	40 %
140'	43 %
180'	50 %

Depuis cette malade est régulièrement suivie dans le service. Nous avons profité d'un déjaunissement pour faire une cholécystégraphie orale qui montre une vésicule exclue. Il en est de même pour la chologiographie intraveineuse. La mélanine n'a pas été retrouvée dans les urines.

CAS N° 2

Madame MERIEM H... soeur de notre première malade est hospitalisée en mars 1969 pour ictère à l'âge de 34 ans.

Mère de trois enfants, cette malade, sans aucun antécédant chirurgical a par contre une histoire médicale assez dense - elle a présenté en effet :

- un rhumatisme articulaire aigu vers l'âge de 11 ans mal traité
- un rétrécissement mitral découvert en 1967 ayant nécessité une hospitalisation de plus d'un mois

Quant à l'ictère, trois poussées sont à signaler avant l'épisode actuel :

- une à dix ans
- une à quatorze ans lors de la 1e grossesse (nous ne pouvons obtenir aucune précision)
- une à 18 ans
- l'épisode actuel a nécessité l'hospitalisation.

A son entrée dans le service, la malade enceinte au 5e mois, nous rapporte que depuis un mois elle présente : asthénie - céphalée - prurit - dyspepsie, tous ces signes évoluant par crise précédée de frissons, elle constate alors que ses urines sont foncées et ses conjonctives jaunes. A l'examen de cette malade au teint métisse, on note un faciès mongoloïde et un psychisme peu développé - l'état général semble bon.

Au niveau du thorax on note à droite un sein surnuméraire assez développé au dessous du sein normal.

Le rétrecissement mitral est retrouvé tant à l'auscultation (éclat de B1 et roulement diastolique) qu'à la radiographie du thorax (hyper vascularisation pulmonaire et léger débord droit).

L'abdomen est souple sur un hypochondre droit très sensible à la limite de la défense, le foie est de volume normal, mais la rate est palpable.

Il n'existe ni ascite ni oedème ni circulation collatérale.

Enfin la malade se plaint d'une dyspnée récente - sur le plan biologique :

groupe sanguin O-

urée 0,18 g/l

glycénie 0,80 g/l

BW -

N.F.S. G.R. 3 650 000 m/m3

G.B. 6 200 m/m3

Neutro 63 %

Eosino 1 %

Baso 1 %

Lymphocyte 31 %

Monocyte 4 %

Plaquettes 170 000 m/m3

Reticulacytes 8,7 % (II,III,IV d'après Heilmeyer)

V.S. 9/15

Bilirubine à 32 mg/l	gros = 1,7 mg
directe 26 mg/l	Henger = négatif
indirecte 6 mg/l	Mac Lagan 16,60 Unités
T.P = 66 %	soit 2,074 Mac Lagan
Phosphotèses 4,75 4B	
Protides 79,70 g/l	S G O T : 55
Cholestérol 2,10 g/l	S E P T : 48

Devant ce tableau associant ictère, reticulocytose et rate palpable on évo que un syndrome hémolytique.

La résistance globulaire est à :

. 5,8 % pour l'hémolyse initiale 6e tube

. 3,24 % pour l'hémolyse totale 12e tube

La morphologie des globules :

. mycrocytose légère

. microsphérocytose

Enfin l'étude de l'hémoglobine :

- test d'Emel négatif
- recherche de l'HB résistante à la dénaturation alcaline 1,73 %
- électrophorèse de 1 hb sur papier

  A + A (A_2 augmentée)

Le diagnostic de thalassemie minime est posé une bilirubine de contrôle est de 37 mg/l, la malade sort du service toujours ictérique.

Cette malade sera suivie d'une façon très régulière pendant deux ans. 3 nouvelles poussées ictériques sont constatées avec toujours une symptomatologique fonctionnelle très riche.

Lorsque le diagnostic de DUBIN-JOHNSON est évoqué chez sa soeur, nous hos pitalisons la malade.

Le bilan hématologique montre de nouveau la tare thalassémique. La bili-

rubine totale : 25 mg/l
directe : 12 mg/l
indirecte : 13 mg/l

La laparoscopie pratiquée (TP à 86 %) montre une vésicule biliaire normale, le foie est de volume de consistance et de morphologie normaux, mais sa couleur est noire anthracite avec lacis de capsulite. Cet aspect est le même sur les deux lobes.

La rate est augmentée modérément de volume mais d'aspect normal.

Une ponction biopsie à l'aiguille est faite.

Le parenclyme hépatique est massivement envahi de grains de pigments irréguliers = la couleur est variable tantôt noirâtre, tantôt jaunâtre.

Le pigment est exclusivement réparti dans des hépatocytes normaux et électivement dans les zones centro-lobulaire. Cet aspect cadre bien avec ce diagnostic de DUBIN-JOHNSON.

Absence de signes de malignité.

La B S P pratiquée est parlante :

8'	51 %
15'	22 %
45'	11 %
75'	15 %
105'	17 %
135'	23 %
165'	29 %
185'	40 %

La recherche de mélamine dans les urines est négative.

Notons que nous n'avons pas réussi à opacifier la vésicule tant par voie orale qu'intraveineuse.

CAS N° 3

Monsieur BRAHIM H... 17 ans, frère de nos deux premières malades est hospitalisé pour examen systématique comme tous les autres membres de la famille que nous avons pu contacter.

Aucun antécédant chez ce jeune homme en pleine santé apparente, tout au plus constate-t-il depuis deux ans des urines plus colorées que normalement de temps en temps.

L'examen clinique est négatif, entre autre pas d'ictère.

La biologie est normale sauf :

- bilirubine totale à 21 mg/l
  directe à 18 mg/l
  indirecte à 3 mg/l

La laparoscopie montre un foie noir, nous nous abstenons de faire une ponction biopsie du foie à la demande express du malade.

La B S P là aussi ne laisse aucun doute quant au diagnostic :

8'	40 %
15'	20 %
45'	7 %
80'	15 %
120'	22 %

La recherche de MELANINE dans les urines par la méthode de Stewar Dunlop au chlorure de Fer est positive à deux contrôles successifs.

La vésicule est exclue par voie orale.

La cholangiographie I-V, par contre, imprégne correctement la vésicule et le choledoque qui sont normaux.

CAS N° 4

Monsieur Khlifa T... 26 ans, ouvrier est adressé dans le service par un confrère (médecin de travail) pour ictère chronique.

Il y a trois ans s'est installé chez ce malade, sans antécédant pathologique notable, un ictère cutanéomuqueux, sans aucune phase prodromique. Cet ictère s'accompagne d'urines foncées, mais les selles ne sont pas décolorées. Il n'y a aucun signe d'accompagnement.

Cet ictère a déjà motivé trois hospitalisations.

Nous n'avons aucune trace de la première.

La 2e fois, on notait sur le plan biologique :

- transamiases normales (10 - 13 U).
- un TP à 70 % des phosphates normales, un cholestérol une fois à 3 g/l les autres fois à 2,35 g/l et 2,20 g/l.
- les tests hépatiques sont normaux

La 3e fois, les mêmes résultats biologiques sont obtenus - la bilirubine est à 34 mg/l, la BSP retenue à 41 % à 15' et 28 % à 45', on conclut à l'époque à une hépatique prolongée d'allure bénigne.

Le médecin du travail envisage alors la possibilité d'une hépatique toxique (le malade travaillant depuis 6 ans dans la robineterie : poussière de laiton = Cu - Zu - Pb) et nous l'adresse alors.

En fait outre qu'aucun produit incrimé n'ait d'épatotoxicité on devrait avoir dans le cadre d'une hépatique toxique une augmentation des transaminases.

Par ailleurs aucun signe en faveur d'un syndrôme hémolytique n'est retrouvé.

Le malade nous apprend que sa mère avait eu 2 épisodes d'ictères interompu de deux grossesses.

Nous éliminons successivement dans le service les diagnostics :

- d'hépatite prolongée
- d'hépatite toxique et enfin d'un syndrome hémolytique

et nous évoquons le syndrome de DUBIN-JOHNSON.

La biologie : Groupe 1 -

Urée 0,18 g/l

Glycénie 1,96 g/l

Protides totaux 70 g/l

N.F.S. : G R 4.600 000 m/m^3
G B 8-100 m/m^3

Neutro	71 %
Eosino	1 %
Baso	0 %
Monocytes	3 %
Lymphocytes	25 %

V.S. 20/51

Bilirubine totale = 41 mg/l
directe = 30 mg/l
indirecte = 11 mg/l

La laparoscopie montre le classique foie noir

La B S P pratiquée donne les résultats suivants :

8'	100 %
15'	60 %
45'	25 %
75'	50 %
135'	42 %

La ponction biopsie du foie révèle :

" Les fragments hépatiques examinés montrent une surcharge diffuse des hépatocytes par des granulations fines de pigment brunâtre. Les granulations,de taille variable , sont régulièrement répartis. Le parenchyme, par ailleurs, ne montre aucune autre lésion. Ces aspects histologiques cadrent bien avec le diagnostic , le syndrome de DUBIN JOHNSON .
Absence de signe histologique de malignité .

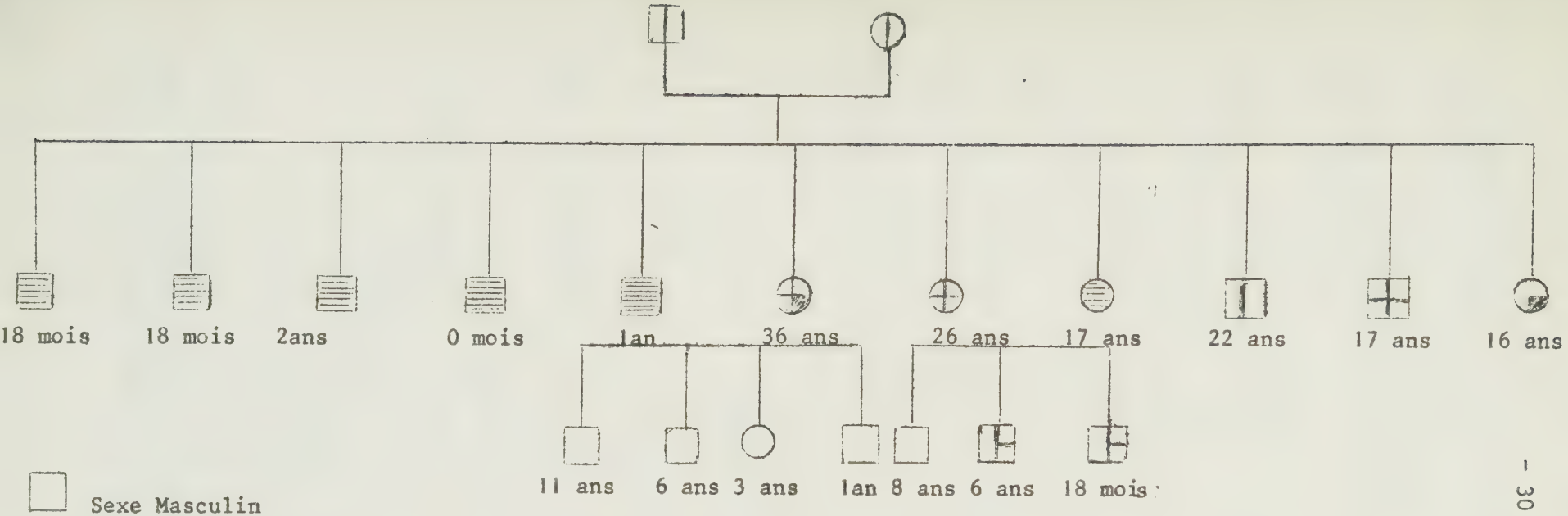

Sexe Masculin

ou Personnes décédées

ou Personnes examinées

ou Dubin-Johnson certain

ou Suspicion de Dubin-Johnson

ou Autre tare congénitale

Sexe féminin

Tableau représentant la famille de nos 3 premiers cas de Dubin-Johnson

V- ENQUETE FAMILIALE

1°) Pour ce qui concerne notre dernier malade, nous n'avons malheureusement pas pu faire d'enquête familiale pour des raisons purement matérielles.

La seule précision que nous avons est que la propre mère de notre malade a présenté deux épisodes ictériques francs au cours de deux grossesses (sur 8 grossesses au total) .

2°) En ce qui concerne la première famille, une fois le diagnostic confirmé chez nos deux premières patientes, nous avons tenté une enquête familiale, et c'est d'ailleurs ainsi que nous avons dépisté notre 3 ème cas .

La famille H ... se compose en plus du père et de la mère, de six enfants en vie et six enfants décédés .

Enfin, il y a sept petits enfants. Au total 15 personnes en vie
Les six décédés chronologiquement :

- 2 garçons à 18 mois probablement d'un syndrome infectieux
- 1 garçon à 2 ans d'un ictère
- 1 garçon à un an de cause X
- 1 garçon mort-né
- 1 fille à 17 ans d'une maladie infectieuse aigüe

Tous ces renseignements sont donnés par la mère d'une façon très approximative, le père n'étant d'aucun secours .

Nous avons examiné successivement :

La mère: Mabrouka H .... 58 ans

- examen clinique normal
- laparoscopie : foie de couleur normale
- vésicule parfaitement opacifée par voie orale
- bilirubinémie 9 mg/I .Totale avec 0 de bilirubine directe .

Le père : Alî H... 67 ans , que nous soupçonnions d'être le porteur de la tare avait dans ses antécédents semble t'il deux épisodes ictériques avec urines foncées, mais sans troubles importants .

- examen clinique normal
- laparoscopie foie vésicule et rate normaux comme coloration et comme volume .
- bilirubine totale 4 mg/I, taux 0 la directe
  voies biliaires opacifées par voie orale .

B S P :	8'	50 %
	15'	12 %
	45'	2 %
	75'	2 %
	90'	
	120'	aucune rétention
	180'	

Nos"espoirs furent don c déçus "

Un frère : Brahim H ..... 22 ans

- Laparoscopie normale

Une fille : Fatma H ...

- débile mentale profonde, n'a pu être examinée. Nous avons pu enfin examiner deux des trois enfants de notre première malade .

Ezzeddine T ... 5 ans

- Cliniquement R A S
- Bilirubine totale = 14 mg/1
  directe = 8 mg/1
  indirecte = 5 mg/1

Youssef T ... 18 mois

Cliniquement R A S

Bilirubine totale = 16 mg/1
directe = 10 mg/1
indirecte = 6 mg/1

D I S C U S S I O N S .

Au terme de cette enquête, un certain nombre d'éléments peuvent être dégagés .

Sur 14 personnes en vie, 9 ont pu être examinées.

Sur ces 9 personnes, 3 sont porteuses d'un de DUBIN JOHNSON certain,

2 (les deux petits de notre première malade) peuvent être légitivement suspectés d'être eux aussi porteurs de DUBIN JOHNSON quoiqu'il en soit l'avenir tranchera et nous essayons pour notre part de les suivre .

I personne est débile mentale profonde .

Le caractère autosomique dominant de la transmission de la tare admis par certains est en défaut dans notre enquête , puisque, en effet, ni la mère ni le père ne sont atteints au moins d'une façon patente, reste le cas de notre C A S n° 2 .

PATHOLOGIE ASSOCIEE

Madame Merieme H... présente, en effet, à côté d'un rétrecissement mitral d'origine rhumatismal, relativement bien toléré :

1) une thalassemie mineure
2) un syndrome de DUBIN JOHNSON
3) une débilité mentale légère
4) une malformation embryologique : sein surnuméraire

C'est évidemment l'association DUBIN JOHNSON thalassémie qui pose les problèmes les plus intéressants .

La symptomalogie clinique de notre malade semble être dûe aux 2 maladies puisqu'elles reconnaissent les mêmes causes déclenchantes (entre autre la grossesse).

Il est très difficile de faire la part de chaque syndrome dans cette symptomatologie, mais quoiqu'il en soit, c'est chez cette malade que les signes fonctionnels sont les plus bruyants et il est légitime de penser que cet état est dû à l'association des 2 tares, sinon de l'aggravation de l'une sur l'autre pendant les poussées .

Cette association renforce encore l'idée de la nature congénitale de la maladie de DUBIN JOHNSON, sans bien sûr en donner la clef .

Une autre association relevée dans la littérature merite d'être notée : celle de VAN CAUTHER et COLL :

Il s'agit d'une femme de 45 ans qui associait DUBIN JOHNSON et lupus enythémateux tiffus :

VAN CAUTHER rappelle que :

" Le lupus est une affection où l'on invoque un trouble du métabolisme de la phemylalanine ; on ya décrit une augmentation de l'excrétion urinaire de l'acide 2-5 dihydroxyphenyl pyrurique. De plus, une amélioration clinique de la maladie peut être obtenue par la diététique, restriction des aliments riches en tyrosine et en phenylalanine " .

" Notre patiente associait donc deux dysmétabolismes. Nous nous sommes posés , sans pouvoir la résoudre, la question de savoir s'il y avait une relation entre les deux affections qu'elle pré entait; le lupus dysmétabolisme thyrosinique et le DUBIN JOHNSON maladie où le foie est riche en tyrosine (alors que le foie des sujets normaux est presque dépourvu de cet acide aminé) mais où la mélanine n'est pas d'origine tyrosinique " .

Notre expérience confirme

a) la totalité inocuité de la maladie de DUBIN JOHNSON sur (évolution sur plus de 26 ans chez notre 2 ème malade)

b) Le déclanchement des poussées ictériques .

Entre autre par la grossesse, mais nous n'avons pas relevé pour notre part, de rôle néfaste de cet ictère sur le produit de conception (au total 5 naissances normales avec ictère durant la gestation, une seule fausse couche chez notre première malade sans ictère) .

Notons aussi la date d'apparition de l'ictère au cours de la grossesse toujours pratiquement au 4ème mois

c) la possibilité de retrouver la mélanine dans les urines (un cas sur quatre)

d) enfin, la possibilité de visualiser la vésicule biliaire rarement (un cas sur trois) .

Il ne nous a pas été possible, malheureusement, de pousser plus loin nos investigations etce pour des raisons très variées .

Essentiellement nos capacités d'investigations complémentaires (microscopie électronique, histochimie, etc...) sont limitées. Une raison et non des moindres, provient des malades eux-mêmes . En effet, une fois rassurés quant à leur syndrome, ils comprennent très mal qu'on puisse les garder à l'hôpital et leur faire subir des examens apparemment inutiles .

Telle est donc notre expérience bien modeste de ce syndrome passionnant .

C O N C L U S I O N .

5 La conclusion que nous pouvons tirer de notre expérience du syndrome de DUBIN JOHNSON se situe à deux niveaux .

A - LE NIVEAU PRATIQUE : la maladie de DUBIN JOHNSON est actuellement bien connue, elle entre dans le cadre des troubles du métabolisme de la bilirubine. C'est une maladie métabolique, héréditaire chronique dont l'ictère à bilirubine mixte (à prédominance directe ou conjuguée) résume le plus souvent le tableau clinique .

Trois caractères lui confèrent sa spécificité :

1- les anomalies particulières de l'élimination de la B S P avec une première peute P_1 sensiblement normale et surtout au delà de la 45e minute on s voit se dessiner une peute P_2 ascendante traduisant la régurgitation dans le sérum de la B S P conjuguée .

2 - La couleur noire anthracite du foie à la laparoscopie et son envahissement à l'histologie par un pigment noir dans l'hépatocyte très caractéristique d'origine probablement mélanique .

& 3 - L'impossibilité d'obtenir une opacification des voies biliaires en l'absence de lithiase .

La maladie de DUBIN JOHNSON est une maladie de toute une vie; mais elle est d'une totale inocuité et actuellement aucun traitement n'est ni possible, ni nécessaire; le seul traitement logique reste donc l'abstention.

B - Le niveau théorique malgré le nombre de plus en plus important de cas rapportés, malgré les études de plus en plus poussées , la phynopathologie de ce syndrome reste du domaine des hypothèses .

a) l'étude du pigment hépatique, nous l'avons vu, ne peut résoudre le problème ; en effet, il n'est que le témoin et non la cause du trouble métabolique .

b) les études ultra structurales sont plus prometteuses. Les anomalies du pôle vasculaire, observées de mieux en mieux, diffuses et contrastant avec la conservation générale des autres structures semblent devoir être retenues . Les études histo chimiques, génétiques, voire immunologique apporteront la clef de ce syndrome,bien qu'actuellement on ne soit qu'au domaine des hypothèses .

B I B L I O G R A P H I E .

A part quelques auteurs, nous nous sommes volontairement limités dans cette bibliographie aux études d'expression française que nous avons pu directement consulter .

Nous tenons aussi à préciser que nous nous sommes très largement inspiré des travaux de CAROLI (8) et de l'article de M. HECHT (32) Le métabolisme de la bilirubine et ses troubles .

1- DUBIN IN., JOHNSON F.B., chronic idiopatie jaundice with unidentified pigment in liver alls : a new clinicopathologic entihy with a report of 12 cases. Médicine 1954 - 24- 151.

2- SPRINZ H. NELSON R.S., Persistent non hemolytic hipper, bilirubin"mia associated with lipochrome like pigment in liver alls. Report of 4 cases Med 1954, 41, 952

3- WARMOES F. DE DEURWARDERR J., VAN DEN EYENDE P. ,BODDAERT J. , un cas d'ictère de DUBIN JOHNSON, Act. Gastro-entero. Belg. 1957, 20, 525 .

4- NYS A. , CAROLI J. Etude critique du test de la B.S.P. Sem. Hop. PARIS Path. et Bio. 1956, 32, RM 441/P et B. 1001 /

5- STEFANOVIC S. NESKOVIC B., SAVIN S. , MILOS, WIJENA A. et Mme PROTIC D. L'ictère chronique avec pigment d'origine inconnue dansles hépatocytes. Revue Int.d'hépat. 1958 , VIII, 413

6- NEZELOF CH. Le syndrome de DUBIN JOHNSON Journées Pédiatriques pp. 125, 131, 21- 22 M Mars 1959 .

7- ARIAS I.M. Instabury Métabolic basis of interited 42 Liseas,chap.37 hyperbilirubinemia .

8- WEGMAN R. , RANGIER M. ,ETEVE J., CHARBONNIER A., CAROLI J. Mélanose hépato spélique avec ictère chimique à bilirubine directe maladie de DUBIN JOHNSON ? Etude clinique et biologique de la maladie Etude histochimique, chimique et spectrographique.du pigment anormal. Sem Hop.Paris 1960, 36, 1760

9- CATTAN C, ACAR J., RANGIER M., JOUBAUD A, HABIB R., Maladie de DUBIN JOHNSON avec mélanurie . Sem.Hop.Paris 1960, 36, 3019

10-CHARBONNIER A, BONNEUILLE B, BRISSON P. et CAROLI J. Ictère mixte idiopathique a poussées successives. Sem.hop.Paris 1960 - 36, 1781

11- ASKIRELI BUNSTETTER GELLIER . Maladie de DUBIN JOHNSON Rev.Med.chim. des maladies du foie 1960 n°2, 123 .

12-BRETTE R. TOLOT F. TISSOT A, BRYON P., Apropos de 2 cas de DUBIN JOHNSON Arch. Mal. appar.dig. 1964, 53, 727 .

13- MOGENA H.G., VALLE JIMENEZ A., GONZALES CAMPOS C. OLIVAH
Un syndrome de DUBIN JOHNSON chez deux frères. Acta.Gastro.Ent. belg. 1964, 27, 719 .

14- LEMONNIER F. , JULIEN C, CHEVREL B. , CAROLI J.,
Intérêt diagnostic de l'épreuve couplée B.S.P vert d'indocyanine
e en pathologie hépatobiliaire. Path. Biologie 1963, 11, 1362 .

15- BUTT K, ANDERSON V.E., and coll. Studie of chronic idiopathie jaundice (DUBIN JOHNSON syndrome) Evoluation of large family withe the trait Gastr.Ente. 1966, 55, 619 .

16- Coppo.M. et Coll : Syndrome de DUBIN JOHNSON
Revue Med.Chirurg. Mal foie 1965, 40, 127 .

17- PICHOT JANTON et Coll. Maladie de DUBIN JOHNSON. Relation d'une observation familaiale . Arch. Fr. Pédiat. 110, n° 8, 1023 .

18 - Y.CUSSAC et Coll. Modification ultra structurales des hépatocytes dans un cas d'ictère chronique idiopathique de type DUBIN-JOHNSON. Ann. Anat.Path. Paris 11 - 37- 54 Janvier Mars 1966

19- B.HILLEMAND. Les ictères métaboliques par déficit enzymatique des hépatocytes. Sem. Hop. 1965. 41, 1821 .

20- PERREAU P. et coll. 2 cas de Maladies de DUBIN JOHNSON
Société de gastro-ent. de l'OUEST séance du 25/6/1967 .

21- HECHT Y. - Le métabolisme de la bilirubine et ses troubles : les ictères rares . Conc. Méd. 1965, 87, 52- 7775

22- BRETTE R. PASQUIER, J. TISSOT A. Les ictères métaboliques constitutionnels . Jour.Med.Lyon 1965, 46, 511 .

23- PIARD D. , COMBET J., CABANNE F., MICHIELS R. et FERREC (Dijon)
Maladie de DUBIN JOHNSON (à propos d'I observation)
Rev.Med. Lyon Juin 1968, 491 .

24- AGNOLUCCI M.I. et coll. Biopsie démonstration of the onset of the DUBIN JOHNSON syndrome Minerva Med. 1969, 60, 2205 .

25- PAGES A, et coll. Syndrome de DUBIN JOHNSON,-ANN. Anat.Path. 1969 I4, 77 .

26- PARIS J.C. - Maladie de DUBIN JOHNSON Lille Med.1969, , 14, 623.

27- LAGERON A, PARAF A., TRAD J, DESCHE S.
Les surcharges hépatiques primitives à " pigment brun" le problème des lipofuschines .
Presse Med. 1968, 76, 251 .

28- Irwin MARIS . Bilirubine metabolisme Research Aspects Hopital Pratice January 70, 27 .

29- N.B. JAVITT. Differenciation and management of the patient with jaundice
Hopital Pratice january 70 34.

30- BEL A. , VAUZELLE J.L., CHAPUY H., LEUNG T.K., PATRICOT L M. GIRARD M.
La maladie de DUBIN JOHNSON.
A propos d'une observation inédite avec étude en microscopie électronique . Les inclusions hépatocytaires.
Jour. Med. Lyon 1971, 52, 1743 .

31- VAN CAUTER J. DAUBRESSE J.CL., LIGNY G. ,MEUNIER R.
Un syndrome de DUBIN JOHNSON chez I patiente atteinte de lupus erythemateux diffus. Act. Gastro. ent. belg. 1971, 34 . 700

32- HECHT Y. Le métabolisme de la bilirubine et ses troubles.
Rev. Med. Chim. Mal. foie 1971, 46, 53 .

33- PARAF A., TRAD J., LAGERON A, BENSOUSSAN D,
Les surcharges hépatiques à pigment brun, les lipofuschimies.
Monographie annuelle de la Société Franc. Le biol.Chimiq.1971
Les maladies à dépôt.

34- La maladie de DUBIN JOHNSON . Conc.Méd. 90, 8, 1644 , 1968

35- HADCHOUEL A, CHARBONNIER, lAGERON, LEMONNIER, RAUTEREAU, SCOTTO,CAROLI
A propos d'une nouvelle forme d'ictère , chronique idiopathie. REV.MED. chirur. Mal.Foie 1971 , 46, 61

36- OPPERMANN A. et coll. Syndrome de DUBIN JOHNSON: données ultra structurale. Sem.Hop.Paris 1971 47, 2721.

37- MASASUKE , MASUDA (Kyoto) A case o/DUBIN JOHNSON, syndrome complicated with serum hépatites . Rev. Int. Hept. 1965 XV 1227

38- MINIO F, MAGNENAT et A. GAUTHIER.
L'ultra structure du foie humain lors d'ictères non hémolytiques chroniques constitutionnels .
Rev. Int. Hépat. 1965 XVI , 323 .

39- BOUHAHAM; ictère par anomalie du métabolisme de la bilirubine
Tunisie Med. 1964, 429 .

Vu, le Président de Thèse

M. le Professeur CAROLI

Vu, le Doyen de la Faculté

SAINT-ANTOINE

M. le Professeur LOYGUE

Vu et Permis d'imprimer

Le Recteur de l'Académie de Paris

R. MALLET